Die Behandlung der Tibiakopffrakturen

Inaugural-Dissertation

zur

Erlangung der Doktorwürde

der

Hohen Medizinischen Fakultät

der

Friedrich-Alexanders-Universität zu Erlangen

vorgelegt von

Ernst Weigle

aus Schwäbisch-Gmünd

Tag der mündlichen Prüfung: 22. Mai 1939.

Buchdruckerei M. Krahl, Erlangen-Bruck

1940

1940 №86

Dekan: Professor Dr. med. Richard Greving.
Referent: Oberarzt Dr. med. Kurt Dennecke.

R. UNIV.
BIBLIOTHEEK
LEIDEN

Als erster lenkte der Engländer Thamhayn im Jahre 1852 die Aufmerksamkeit auf die Tibiakopfbrüche. Mit seinen Veröffentlichungen wurden in der Weltliteratur 263 Fälle beschrieben. Diese Zahl ist verschwindend klein. Wenn man aber bedenkt, daß in der vorröntgenologischen Zeit eben nur die schwersten Fälle überhaupt diagnostiziert wurden, und die leichteren Fälle meist unerkannt blieben, so ist dies schon erklärlich.

1887 veröffentlichte Wagner eine zu seiner Zeit grundlegende Arbeit. Diese Arbeit wurde später von vielen Forschern der vorröntgenologischen Zeit, wie Helferich, Exner, Albers, Schütte, Fassbaender und anderen mehr ergänzt.

Dabei kam man zu folgender Auffassung über die Kompressionsbrüche, wie man die Tibiakopfbrüche damals schlechthin nannte. Sie sind gewöhnlich doppelseitig. Die ganze Gelenkfläche der Tibia ist eingedrückt. Gelenkknorpel und Meniskus sind in sie hineingepreßt. Die Condylen können auseinandergesprengt sein.

In der vorröntgenologischen Zeit glaubte man, daß Brüche am lateralen Tibiacondynus allein extrem selten seien.

Loew veröffentlichte 1897, daß sich unter seinen 2600, in 7 Jahren gesammelten Frakturen keine Fraktur am lateralen Tibiacondylus gefunden habe. Nur in einem Falle habe er einen Bruch beider Condylen gefunden.

Mit Einführung des Röntgenlichtes änderte sich das Bild. Desguin publizierte im Jahre 1909 drei röntgenfotografierte Fälle. Er hebt als typisch hervor, daß der Bruchspalt vertikal verlaufe. Die Entstehungsweise erklärte er sich folgendermaßen: Der Musculus biceps reißt

durch eine starke Kontraktion den Fibulakopf und mit ihm ein Stück der Tibia ab. Diese Ansicht hat sich als irrig erwiesen, wie die Entstehungsweise dieser Brüche zeigen wird.

Gümbel (1910) teilt die Brüche des Tibiakopfes in:

1. isolierte Brüche an einem Kondylus
2. Kompressionsbrüche
3. Epiphysenlösung.

1916 veröffentlichte Tenton 63 Fälle von unikondylären Frakturen. Er betonte, daß diese Frakturen häufiger beobachtet würden, seit man sie mit Hilfe des Röntgenlichtes von den Distorsionen unterscheiden gelernt habe.

Seitdem kamen weitere Veröffentlichungen von Müller Rugh, Hultén, Klapp, König, Denecke, Lexer, Kappis, Böhler, Magnus u.a.m.

Einteilung und Entstehungsmechanismus der Tibiakopfbrüche.

Ueber den Entstehungsmechanismus und die Form der Brüche hat der Schwede Olle Hultén eine sehr ausführliche Arbeit geschrieben. Er untersuchte 80 Leichen, an denen er Schäden durch Hyperabduktion, Adduktion und Hyperextension setzte.

Die Schäden wurden durch direkte Inspektion und Röntgenaufnahme kontrolliert.

Durch Hyperabduktion des Unterschenkels entstanden Kompressionsfrakturen am lateralen Tibiakondylus. Dagegen entstand in keinem Fall ein Spaltbruch.

Anders die Schäden durch Hyperabduktion. In sämtlichen Fällen erwies sich die mediale Gelenkfläche bei der Inspektion als völlig unbeschädigt.

Dreimal entstand eine Querfraktur am Kollum tibiae, in einem Fall fand er eine Kompression der Spongiosa im Tibia-Kondylus, 1,5 cm unterhalb der medialen Gelenkfläche, dreimal kondyläre Femurfrakturen.

Durch Hyperextension entstehen Spaltbrüche mit Absprengung des lateralen Kondylus.

Bei der Verschiedenheit der Brüche ist natürlich der anatomische Bau und die Knochenstruktur des Schienbeinkopfes zu berücksichtigen. Der mediale Tibiakondylus ist größer, die Gelenkflächen des medialen Femur- und Tibiakondylus sind kongruenter. Dadurch wird die Kontaktfläche größer. Dies ist sicher zu berücksichtigen bei der Tatsache, daß der mediale Condylus viel weniger häufig betroffen wird als der laterale. Hultén teilt die Tibiakopfbrüche in

1. Spaltbrüche
   a) eines Condylus
   b) beider Condylen
2. Kompressionsbrüche.

Die Kompressionsbrüche teilt der Verfasser unter in:

a) Kompressionsbrüche des lateralen Condylus mit schalenförmiger Eindrückung der lateralen Gelenkfläche,

b) quergehende Kompressionen im Tibiahals. Die Spaltbrüche können durch Keilwirkung entstehen. Weiter hat er nachgewiesen, daß eine Absprengung des lateralen Condylus durch Hyperextension entstehen kann, indem der scharfe laterale vordere Rand des äußeren Femurcondylus in die Fossa Intercondyloidea ant. tibiae hineingepreßt wird und so den lateralen Condylus absprengt. Die quergehenden Kompressionen im Tibiahals entstehen wahrscheinlich durch eine gleichmäßige Ueberlastung des ganzen Tibiaquerschnittes. Die Fibula bleibt in der Regel bei einfachen Spaltbrüchen unverletzt. Bei Kompressionsbrüchen dagegen ist der Fibulakopf gewöhnlich mitfrakturiert.

Symptomatologie und Diagnostik.

Die allgemeinen Frakturzeichen, wie Dislokation, Krepitation, abnorme Beweglichkeit, örtlicher Druckschmerz und Bluterguß finden wir fast immer. Daneben finden wir noch die typischen Veränderungen, wie

Valgusstellung

Varusstellung und
Verbreiterung des Gelenkkopfes.

Bei Spaltbrüchen, bei denen nur der mediale Condylus abgesprengt ist, ist die Diagnose in der Regel leicht zu stellen. Der Pat. ist nicht fähig, sich auf das Bein zu stellen. Ferner durch die augenfällige Fehlstellung (Subluxation und Varusstellung.).

Schwerer sind die leichten Kompressionsbrüche und Spaltbrüche des lateralen Condylus ohne wesentliche Dislokation zu diagnostizieren.

Mitunter ist die Funktion so wenig gestört, daß der Pat. nicht einmal den Arzt aufsucht und mehrere Monate auf seinem geschädigten Bein herumgeht.

Aber auch wenn der Arzt sofort aufgesucht wird, ist es oftmals sehr schwer, ohne Röntgenaufnahme eine Diagnose zu stellen. Die Abgrenzung gegen eine Bandzerreissung ist oft nicht leicht. Diese macht ebenso örtlichen Druckschmerz und Bluterguß wie die Frakturen. Daher muß immer wieder betont werden, daß zur Stellung der Diagnose bei jeder Knieverletzung ein Röntgenbild in zwei Ebenen angefertigt werden muß.

Immer wieder werden in der Literatur (Denecke, Meerwein, Blencke) Fälle veröffentlicht, wo alte Tibiakopffrakturen in die Klinik kommen, die draußen vom Praktiker nicht erkannt wurden.

Die Feststellung, ob eine Bandverletzung vorliegt, ist im allgemeinen schwierig zu entscheiden. Die gewöhnliche Röntgenfotografie gibt wenig Aufschluß Hultén schlägt deshalb vor, Untersuchung auf abnorme Beweglichkeit bei gleichzeitiger Durchleuchtung.

Therapie.

Das Ziel der Behandlung ist, eine möglichst feste Vereinigung der Bruchenden in guter Stellung mit voller Gebrauchsfähigkeit.

Bis zum Anfang des Jahrhunderts waren Gipsverbände, Schienen und Zugverbände Methoden der Wahl.

Um die Jahrhundertwende begannen die Engländer die Schienbeinkopfbrüche operativ anzugehen.

Bei der Besprechung der Therapie möchte ich die einzelnen Behandlungsmethoden zuerst einzeln ausführen und dann den heutigen Standpunkt in der Therapie klarlegen.

A. Die konservative Behandlung.

1. Gipsverband.

Während die Behandlung bei halber Beugestellung des Kniegelenkes für die Schaftbrüche des Ober- und Unterschenkels große Vorteile bietet, darf sie bei den Brüchen des Schienbeinkopfes nicht gemacht werden. Mit jeder Streck- und Beugebewegung des Kniegelenkes ist zwangsläufig Innen- und Außenrotation des Unterschenkels gegen den Oberschenkel verbunden. Man kann bei gebeugtem Knie keine Achsenabweichung im Sinne einer Varus- oder Valgusstellung erkennen.

Böhler schlägt zur Behandlung der Brüche eines Schienbeincondyls folgendes vor:

Zuerst wird das Bein auf eine Cramerschiene gelegt und für 6—8 Tage ein Druckverband angelegt. Sobald die Schwellung verschwunden ist, macht man die Bruchstelle durch Einspritzen mit 20 ccm der 2%igen Novokainlösung schmerzfrei und legt einen Zinkleimverband an. Dann richtet man in der Weise ein, daß man bei Brüchen des inneren Condylus den Unterschenkel abduciert und bei jenen des äußeren adduciert. Dadurch stellt man die normale Achse des Beines wieder her. Weil das Seitenband auf der gebrochenen Seite gewöhnlich erhalten ist, wird an ihm das nach unten verschobene Bruchstück wieder hochgezogen und legt sich wieder an seinen richtigen Platz. Beide Schienbeincondylen liegen dann wieder in einer Ebene, während sie vorher einen nach unten offenen Winkel gebildet haben. Sobald die Bruchstücke gut stehen, wird eine Gipshülse angelegt.

Man muß dabei sorgfältig darauf sehen, daß das Knie nicht überstreckt wird. Wenn die Stellung gut ist, kann der Verletzte am nächsten Tag gehen. Die Gipshülse muß bei geringer Verschiebung 8 Wochen, bei stärkerer 10 Wochen liegen bleiben. Nach der Entfernung der Gipshülse wird ein Zinkleimverband bis zum Knie angelegt. Durch systematische Bewegungsübungen auf dem Kniebeugegestell bei gleichzeitiger Anwendung von Diathermie und Heißluft, kehrt die Beweglichkeit bald wieder.

Magnus schlägt bei nicht allzu großer Dislokation einen Gipsverband bis über die Mitte des Oberschenkels vor. Entweder als lange U-Schiene, die oben mit ein paar Zirkeltouren festgelegt wird, oder auch als zirkulärer Gipsverband. Mit dieser Fixation kann dann der Pat. bald aufstehen. Die Konsolidation kann etwa in der 6. Woche erwartet werden. Bei der Reposition sei besonders auf die seitliche Verschiebung der auseinandergesprengten Gelenkteile zu achten. Sie soll nach Möglichkeit durch seitliche Kompression behoben werden.

Kappis läßt den Gipsverband 3—6 Wochen liegen. Zur unblutigen Reposition schlägt er eine Anzahl von Kompressarien vor, darunter eine von Hubmann aus dem eigenen Krankenhaus.

Ob der Gipsverband gepolstert werden soll oder nicht, wird in der Literatur nicht einheitlich beantwortet.

Böhler empfiehlt, den Gips ungepolstert anzulegen. Er schreibt in seinem Buch „Technik der Knochenbruchbehandlung“ (1937):

„Die Polsterung kann nie gleichmäßig sein. Bei längerem Liegen verschiebt sie sich meist. Deshalb entstehen bei den gepolsterten Gipsverbänden an den vorspringenden Knochenteilen sehr gerne Druckgeschwüre. Bei sorgfältig angelegten, ungepolsterten Gipsverbänden hingegen verteilt sich der Druck gleichmäßig auf die ganze Oberfläche des eingeschlossenen Gliedes und ist deshalb an keiner Stelle so stark, daß er die Haut schädigt“.

2. Der Streckverband.

Durch den Zug soll bei den Brüchen eines oder beider Condylen nicht nur die Achsenrichtung wiederhergestellt werden, sondern dadurch, daß durch den Zug die Seitenbänder angespannt werden, sollen die auseinandergewichenen Condylen zusammengepreßt werden. Der Zug kann oberhalb des Sprunggelenkes angelegt werden, weil mit Ausnahme des Musculus Gastrocnemius alle Muskeln, welche bei diesem Bruch die Verkürzung hervorrufen, vom Becken kommen und am oberen Ende des Schienbeines ansetzen (Böhler).

Zur Anwendung des Zugverbandes schreibt er folgendes: Wenn nach 8 bis 10 Tagen die Schwellung zurückgegangen ist, wird das Bein unter Rückenmarksbetäubung eingerichtet. Sobald der Verletzte schmerzfrei ist, wird er auf einen Schraubenzug gelegt (Abbildung siehe Böhler, Technik der Knochenbruchbehandlung 1932). Am gesunden Bein wird eine Fußlasche festgemacht, am verletzten eine große Klammer oder ein rostfreier Nagel oder Draht oberhalb des Sprunggelenkes.

Wenn beide Füße befestigt sind, zieht man beide Schrauben gleichmäßig an. Sobald der Oberschenkel an den auseinandergewichenen Condylen herausgezogen ist, preßt man sie mit beiden Händen kräftig zusammen. Wenn dies nicht gelingt, verwendet man dazu die Fersenzwänge. Die Pelotten müssen gut mit dicken Filzstücken unterpolstert sein, besonders an der Außenseite um den Nervus Peronoeus nicht zu drücken. Um ihn zu schonen, muß die äußere Pelotte nicht zu weit nach hinten angelegt werden. Nach dem Zusammenpressen muß sie sofort wieder geöffnet werden, um Druckschädigungen der Haut zu vermeiden. Dann wird nochmal ein Röntgenbild angefertigt. Wenn dieses gute Stellung ergibt, wird an der Innenseite des Oberschenkels und über dem Tuber ischii eine Watterolle angelegt und über dem Darmbeinkamm und über der gesunden Schulter geknüpft. Dann macht man aus zwei Gipsbinden eine Gipsschiene von

100 bis 110 cm Länge, legt sie von den Zehenspitzen bis zur Watterolle an und wickelt sie mit einer feuchten Mullbinde fest. Darüber kommen zwei zirkuläre Gipsbinden. Dann macht man eine Gipsschiene von 75 cm Länge, teilt sie in drei gleiche Teile und legt sie an der Innen-, Außen- und Vorderseite des Kniegelenkes an. Darüber kommen noch 2—3 zirkuläre Gipsbinden. Wenn die Röntgenaufnahme gute Stellung zeigt, wird der Pat. mit einem Gewicht von 3 kg unter Dauerzug gesetzt.

Der Verletzte muß 6 Wochen unter Dauerzug gehalten werden. Dann wird der Gipsverband und die Klammer entfernt. Anschließend bekommt der Pat. einen Bekkengips. Dann kann der Pat. gehen.

Der Beckengips muß je nach der Schwere der ursächlichen Verschiebung noch 5—8 Wochen liegen bleiben. Wenn man ihn zu früh abnimmt, kommt es leicht zu neuen Verschiebungen und Achsenknickungen.

Klapp und Rückert schlagen bei Bruch beider Condylen folgendes vor: Die Einrichtung wird dadurch erreicht, daß der Tibiaschaft zuerst durch starken Längszug aus dem Kopf herausgeholt wird, und dann die Condylen durch seitlichen Druck zusammengepreßt werden. Der Längszug wird, um das Fußgelenk zu schonen, supramalleolär am Schienbein angebracht, und muß mehrere Wochen liegen bleiben, da sonst Verkürzung entstehen würde. Der Längszug muß bei annähernder Streckstellung im Kniegelenk erfolgen, da nur so beurteilt werden kann, ob keine Valgus- oder Varusstellung vorhanden ist. Nachdem der Tibiaschaft durch genügenden Zug herausgeholt ist, werden die Condylen durch seitlichen Druck so zusammengepreßt, bis sie die Femurcondylen nicht mehr überragen.

Der Seitendruck kann durch eine mit Faktiskissen oder Gummiplatten gepolsterten Schraubenzwinge, oder durch Quengelung zweier mit Filzplatten gepolsterter Gipsschalen erfolgen, die nach Gipsabdruck des Knies angefertigt werden. Unter Schmerzbetäubung wird für

kurze Zeit so stark gequengelt, bis die Reposition nach dem Röntgenbild genügend ist. Später bleiben die Gipsschalen unter geringem Druck liegen, damit keine erneute Abweichung eintritt. Drahtquerzüge sind hier in den meisten Fällen unbrauchbar, da die Condylenfragmente gewöhnlich zu kurz sind und keine Angriffsfläche bieten. Nach mindestens 5—6 Wochen wird der Längszug abgenommen, wenn das Röntgenbild ausreichende Konsolidation zeigt. Darnach wird mit Bewegungsübungen im Bett begonnen. In der ersten Zeit nach der Bettruhe muß der Kranke ein Kniescharnier tragen, da sonst erneute Achsenknickung und Verkürzung eintreten kann.

Zugbehandlung bei Absprengung eines Condylus.

Der Femurcondylus steht dann meist wie ein Keil in dem meist senkrecht verlaufenden Bruchspalt. Der abgesprengte Condylus steht meist tiefer und seitlich verlagert. Da eine eigentliche Verkürzung des Schienbeines hier nicht vorliegt, ist auch kein Längszug nötig, sondern lediglich Ausgleich der Achsenknickung durch Ab- und Adduktion, und seitliche Kompression der Condylen, sowie nötigenfalls auch Hebung des Bruchstückes. Der Seitendruck mit Querzügen kann nur dann bewerkstelligt werden, wenn die Condylenbruchstücke sehr lang gesplittert sind und dadurch gute Angriffsmöglichkeiten für Drahtzüge geben. Ist dies der Fall, so leistet der Drahtzug gute Dienste, denn die verlängerten Bruchstücke folgen der Schraubenzwinge oder Gipsschale nur im Bereich des Schienbeinkopfes. Weiter unten kann sich der Seitendruck infolge der vorgelagerten Fibula nicht mehr auswirken. Die Querzüge können auf verschiedene Weise angebracht werden. Um eine Kompressionswirkung zu erzielen, müssen zwei nahe beieinanderliegende Querzüge in entgegengesetzter Richtung angebracht werden. Man kann dazu zwei geknöpfte Drähte mit aufgeschobener Kanüle verwenden. Die Querzüge müssen etwa drei Wochen liegen bleiben, bis keine Verschiebungsmöglichkeit

mehr besteht. Dann wird mit Bewegungsübungen im Bett begonnen.

Syller, Nürnberg, benutzt zur Reposition ein Kompressarium. Das Instrument ist schraubstockartig. Zum Ansatz an das Knie hat es zwei konkave rundliche Pelotten, die die Condylen fest umgreifen. Die Reposition erfolgt unter Verwendung des Böhler'schen Schraubenzugapparates, einschließlich Beckenstütze und Extension am Fersenbein. Nach dem Zusammenschrauben wurde hochreichender Gipsverband angelegt, und ebenso wie der Extensionszug für 8 Wochen belassen. Belastung erst nach 14 bis 15 Wochen.

3. Die funktionelle Behandlung.

Den Weg der rein funktionellen Behandlung wies zum erstenmal Championnière.

Die Methode wurde anfänglich in Deutschland wenig gewürdigt. Bardenheuer ist es gewesen, der die Methode wieder aufgriff, Krabbel baute sie weiter aus. Er sagt, nur wenn bei stärkster Dislokation Reposition und Retention der Bruchstücke unmöglich ist, ist für ihn eine Gegenindikation der funktionellen Behandlung gegeben.

Weitere Verfechter der Bewegungstherapie sind Steinmann, Gümbel, Tiegel, Hawley, Moreau, Hoffmann, Mikkelsen.

Hawley sagt, die mechanische Behandlung der Knochenbrüche ist kein mechanisches, sondern ein physiologisches Problem.

Payer ist der Meinung, daß bei Schienbeinkopfbrüchen durch die Ausübung von Bewegungen, die der physiologischen Funktion des Gelenkes entsprechen, eine Zurechtrückung der Fragmente in eine anatomisch bessere Lage erfolgen kann.

Nach Payer soll 10 bis 14 Tage nach dem Unfall mit Bewegungsübungen begonnen werden, und zwar solange die Bruchstücke noch beweglich sind. Die Bewegungsübungen werden vom Verletzten mittels Schlaufen-

zuges ausgeführt und nach dem Grad der Schmerzhaftigkeit dosiert. Der Pat. soll dann bald von sich aus durch aktive Muskeltätigkeit des Beines mithelfen, daß diese Bewegungen nicht oder nur wenig schmerzhaft sind.

37 Fälle seiner Klinik wurden von Fuhrmann darauf nachuntersucht, ob im Röntgenbild eine Besserung der Fragmentstellung durch mobilisierende Behandlung nachzuweisen ist.

Ergebnis: Bei 11 Fällen ohne Dislokation oder mit ganz geringfügiger Verschiebung konnte in keinem Fall ein nachteiliger Einfluß auf die Fragmentstellung beobachtet werden. Von 26 Fällen mit deutlicher oder teilweise starker Verschiebung der Bruchstücke zeigen 21 Fälle eine Stellungsverbesserung in verschiedenem Ausmaße, ein Fall eine Verschlechterung in der Lage der Bruchstücke. Bei 4 Fällen war keine oder nur eine geringfügige Aenderung in der Fragmentstellung zu erzielen. Fuhrmann schreibt: Daraus ergibt sich praktisch: die funktionelle Behandlung der Schienbeinkopfbrüche ist nicht nur eine Vorbeugung gegen Gelenkversteifung, sondern hat darüber hinaus als reponierende Maßnahme zu gelten, indem sie die anatomische Richtigstellung fördert. Die mobilisierende Behandlung ist eine physiologische.

4. Die operative Behandlung.

Die Engländer operierten als erste Schienbeinkopfbrüche. Vor allem war es Lane, der die Notwendigkeit der Operation betonte.

Ebenso vertreten Lamlotte, Petrachewskaja und Soupault diese Anschauung.

Ludloff empfiehlt Vernähung der Fragmente bei intraartikulären Frakturen und legt teils temporär Schrauben durch die Haut, teils Drahtschlingen.

Sevèrs und Warren wenden die vertikale Spaltung der Kniescheibe nach Jones an. Broq und Panis gehen ebenfalls das Kniegelenk von vorne an, sägen die Tube-

rositas tibiae heraus und klappen mit ihr das Ligamentum patellae nach oben.

Lexer untermeißelt bei Stauchungsfrakturen der Tibia mit Wackelbewegungen, wenn die laterale bezw. mediale Gelenkfläche eingesunken ist. Unter die eingesunkenen Gelenkplatten werden Corticalisplatten eingekeilt. Die Operation führt er folgendermaßen durch: Ohne Eröffnung des Kniegelenks wird nach unvollständiger Osteotomie des Schienbeinkopfes durch Meißelhebung die nach vorn und hinten abschüssige Gelenkfläche hochgehoben. In die dadurch entstehende keilförmige Lücke werden mosaikartig Knochenteile eingeschlagen, die aus einem periostalen Knochenstück zurechtgesägt sind. Das Knochenmaterial muß frisch sein und soll am besten vom Schienbein desselben Kranken entnommen werden. Die eingekeilten Knochenstückchen werden spongiös abgebaut und bleiben belastungsfähig. Anwendungsgebiet der Operation: Schlottergelenk, Schiefstellung der Gelenkfläche der Tibia, traumatische Einsenkung durch Stauchungsbruch.

Denecke veröffentlicht 2 Fälle, die nach der von Lexer vorgeschlagenen Methode operiert wurden. Er sah mit dieser Methode einen sehr guten Erfolg.

Westhues aus der Erlanger Klinik gab eine Methode zur operativen Behandlung der Schienbeinkopfbrüche an. Die Technik wird in ihren Einzelheiten demnächst in einer Dissertation von Stich Erlangen beschrieben. Sie entspricht der grundsätzlichen Einstellung Goetzes, den Eingriff bei Knochenbrüchen so klein wie möglich zu gestalten.

Da jeder Schienbeinkopfbruch mit einem erheblichen Gelenkerguß einhergeht, ist die Behandlung desselben zu erwähnen wichtig.

Böhler schreibt dazu: „Hat jemand schon gesehen, daß ein Bluterguß nicht von selbst verschwunden ist? Ich sehe jedes Jahr viele tausende von frisch Verletzten, welche mitunter ganz ungeheuerliche Blutergüsse haben, und ich habe noch nie einen massieren lassen und trotz-

dem ist bei allen der Bluterguß von selbst verschwunden, und zwar in der Regel viel rascher als bei jenen, welche massieren".

Goetze schreibt über die Bedeutung des Bruchhämatoms: Ein normales Bruchhämatom stellt mit seinen aus der Zirkulation ausgeschalteten Blutbestandteilen ebenso einen Reiz für die Auslösung der regenerativen Prozesse dar, wie das Abbaumaterial der übrigen Zellleichen auch.

Ein abnorm großer Bluterguß stört nach vielfacher klinischer Erfahrung die schnelle Heilung. Er kann tatsächlich wochenlang unresorbiert liegen bleiben und geht dann in die Form eines dickflüssigen Breies über, in dessen Bereich der provisorische Kallus ausbleibt. Wenn er durch Fluktuation nachzuweisen ist, wird er nach Lexer durch Punktion entfernt.

Behandlung der Schienbeinkopfbrüche an der Erlanger Klinik.

Behandelt wurden in den letzten neun Jahren 23 Tibiakopffrakturen. Davon 19 konservativ und 4 operativ. Im allgemeinen wurde das Bein zunächst ruhig gestellt, hochgelagert und abgewartet, bis der Erguß im Kniegelenk zurückgegangen war.

1. Gipsbehandlung.

Im Fall 9 (siehe jeweilige Krankengeschichte) handelt es sich um eine Absprengung des medialen Condylus ohne wesentliche Dislokation. Hier wurde ein Gipsverband vom Fuß bis zur Gesäßfalte angelegt. Nach 4 Wochen wurde die Pat. mit Gipsverband entlassen. Nach weiteren 4 Wochen kam sie zur Gipsabnahme in die Klinik. Schon 1933 ergab sich bei der klinischen Beobachtung kein Anhaltspunkt für Beschwerden. Das Mädchen arbeitet heute als Gärtnerin in einem Gartenbaubetrieb. Sie muß dort schwere Arbeiten verrichten. Man sieht daraus, daß das Ergebnis ein gutes sein muß.

Im Fall 19 handelt es sich um einen schweren Zertrümmerungsbruch des lateralen Tibiakopfes. Der Tibiakopf ist verbreitert. Die Gelenkkonturen sind um einen halben cm unterbrochen. Hier wurde ebenfalls versucht, mit dem Gipsverband zum Ziele zu kommen. Beim Anlegen des Oberschenkelgipses versuchte man durch manuellen Druck die Dislokation zu beseitigen. Da dieser Versuch mißlang, und die Röntgenaufnahme am nächsten Tage eine ungenügende Stellung ergab, wurde dem Patienten die Operation vorgeschlagen, die er jedoch ablehnte.

Daraus erklärte sich auch das mäßige Resultat. Im Fall 21 handelt es sich um einen Querbruch des Tibiakopfes. Zunächst wurde ein Zugverband angelegt. Dieser wurde aber von der alten Frau nicht vertragen. Sie bekam deshalb einen Unterschenkelgips.

Im Fall 11 handelt es sich um einen Abriß der Eminentia intercondyloidea. Das Bein wurde in Streckstellung eingegipst. Der Verband wurde für 5 Wochen liegen gelassen.

Die Nachuntersuchung ergab ein sehr gutes Resultat. Der Pat. ist vollkommen beschwerdefrei.

Im Fall 10 handelt es sich um Nebenverletzungen am Schienbeinkopf, und zwar um kleine Absprengungen an der Fibula und medial am Schienbeinkopf. Pat. bekam einen Gehgips. Bei der Entlassung einen Zinkleimverband. Pat. konnte von mir nicht nachuntersucht werden, da er zur Zeit bei der Wehrmacht seiner zweijährigen Dienstzeit genügt. Diese Tatsache aber dürfte genügen, um ein gutes Ergebnis annehmen zu dürfen.

Fall 1 und 2 wurden ebenfalls mit Gipsverband behandelt. Im Fall 1 handelt es sich um eine Absprengung des lateralen Condylus ohne Dislokation. Pat. bekam für 8 Wochen einen Gipsverband. Das Ergebnis der Nachuntersuchung ist als sehr gut zu bezeichnen.

Im Fall 2 handelt es sich um eine Absprengung des lateralen und medialen Condylus ohne wesentliche Dis-

lokation. Geringe Verbreitung des Tibiakopfes. Pat. bekam für 6 Wochen einen Gipsverband. Er bekommt keine Rente mehr, hat noch geringe Beschwerden beim Gehen auf unebenem Boden. Kann aber sonst seiner Arbeit als Landwirt sehr gut nachkommen.

Fall 16 zeigte eine Absprengung des lateralen Tibiacondylus. Pat. konnte nach sieben Monaten vollständig seiner Arbeit als Landwirt nachkommen.

2. Zugverband.

5 Brüche der Klinik wurden mit Zugverband behandelt. Im Fall 8 und 18 handelt es sich um Kompressionsbrüche, in Höhe der Tuberositas tibiae, mit Dislokation. In beiden Fällen war das Fibulaköpfchen mitfrakturiert. Hier wurde zunächst durch den Calcaneus eine Drahtextension gelegt. Diese blieb 14 Tage liegen. Durch den Zug wurde die Achsenrichtung wiederhergestellt und der Verkürzung entgegengearbeitet.

Im Fall 8 wurde noch ein Beckengips angelegt, der 8 Wochen liegen blieb. Die Nachuntersuchung ergab ein gutes Resultat. Im Fall 18 entfernte der Patient nach 8 Tagen den Gipsverband eigenmächtig. Trotzdem muß das Resultat der Nachuntersuchung als gut bezeichnet werden. Der Pat. steht täglich 8 Stunden an der Hobelbank und kommt seiner schweren Arbeit beschwerdelos nach.

Im Fall 20 handelt es sich um eine Absprengung des äußeren und inneren Condilus mit Stufenbildung im Gelenk.

Der Pat. bekam zunächst einen Heftpflasterzug. Zweimal wurde in Narkose durch manuellen Druck die Verbreiterung zu verringern versucht, was auch gelang, wie das Röntgenbild zeigte. Nach drei Wochen bekam der Patient eine Rollschiene zu Bewegungsübungen. Nach weiteren 8 Tagen wurde der Patient mit Gehgips nach Hause entlassen. Dieser wurde nach weiteren 4 Wochen entfernt.

Pat. wurde nach einem halben Jahr nachuntersucht.

Er gab bei der Nachuntersuchung noch Beschwerden an, wie Unsicherheit beim Gehen auf unebenem Boden, rasches Ermüden und Schmerzen im verletzten Bein beim Tragen von Lasten. Pat. gibt aber an, daß sich in dem halben Jahr sein Zustand wesentlich gebessert habe. Im Laufe der Zeit ist sicher noch eine Besserung zu erwarten. Das Resultat der Nachuntersuchung muß als gut bezeichnet werden.

Im Fall 22 handelt es sich um einen Kompressionsbruch des lateralen Condylus. Zunächst wurde ein Zinkleimstreckverband für 14 Tage angelegt. Dann bekam der Patient einen Steifgazeverband. Bei der Nachuntersuchung, vier Monate nach dem Unfall, hatte der Patient noch Beschwerden. Bewegungseinschränkung im Kniegelenk, knackende Geräusche und Behinderung im Gang sind bei der Nachuntersuchung festzustellen. Wenn man aber die kurze Zeitspanne zwischen Unfall und Nachuntersuchung berücksichtigt, dann ist man sicher berechtigt, noch eine Besserung annehmen zu dürfen. Man kann also auch hier mit einem guten Resultat rechnen.

Im Fall 4 war ein besonders gutes Ergebnis zu verzeichnen. Pat. bekam für 14 Tage einen Zugverband. Dann Anlegung eines Beckengipses. Pat. gibt bei der Nachuntersuchung an, daß er keinerlei Beschwerden mehr habe.

3. Die funktionelle Behandlung.

4 Fälle der Klinik wurden nach dieser Methode behandelt.

Im Fall 3 handelt es sich um eine Absprengung des lateralen Condylus ohne Dislokation. Das Fibulaköpfchen ist frakturiert. Das Bein wurde auf eine Rollschiene gelagert. Nach dem Abschwellen des Kniegelenks begann der Patient mit passiven Bewegungen. Anschließend wurde noch für 5 Wochen ein Oberschenkelgips gelegt.

Wie ich von der Frau des Pat. erfuhr, konnte ihr Mann bis kurz vor seinem Tod seiner schweren Arbeit

nachgehen. Er habe nie Beschwerden geäußert. Also war auch hier das Resultat der Behandlung sehr gut.

Im Fall 13 handelt es sich um einen 72 Jahre alten Mann. Das Röntgenbild zeigt eine Querfraktur am Tibiakopf in Höhe der Tuberisitas tibiae ohne wesentliche Dislokation. Das Bein wurde auf eine Rollschiene gelagert. Pat. mußte sofort mit Hilfe eines Seilzuges mit passiven Bewegungsübungen beginnen.

Bei der Entlassung war noch eine leichte Beschränkung der Beweglichkeit im linken Kniegelenk zu verzeichnen. Die Nachuntersuchung ergab, wenn man das hohe Alter und den Allgemeinzustand des Patienten berücksichtigt, ein gutes Ergebnis.

Im Fall 5 und 17 handelt es sich um Absprengung des medialen Condylus ohne wesentliche Dislokation. Beide Fälle wurden draußen vom Praktiker nicht erkannt.

Fall 5 wurde vom Hausarzt drei Wochen lang behandelt. Hier wurde ebenfalls sofort mit Bewegungsübungen begonnen. Die Nachuntersuchung ergab auch hier ein sehr gutes Resultat.

Im Fall 17 handelt es sich um dieselbe Verletzung wie im Fall 5. Auch hier wurde sofort mit der funktionellen Behandlung begonnen. Nach 4 Wochen wurde der Patient mit einem Zinkleimverband bis zur Gesäßfalte entlassen.

Bei der Nachuntersuchung gab der Pat. noch leichte Beschwerden an. Das Röntgenbild zeigt den Zustand einer ideal geheilten Fraktur.

Die letzten beiden Fälle zeigen uns auch wieder, wie wichtig es ist, bei solchen Knieverletzungen eine Röntgenaufnahme zu machen. Im Fall 5 bat die Pat. den Hausarzt wiederholt, er möge sie doch zur Röntgenaufnahme in die Klinik überweisen. 4 Wochen wurde der Fall zu Hause herumgeschleppt und mit Umschlägen und Jodeinreibungen behandelt.

4. Die operative Behandlung.

4 Fälle wurden operativ behandelt. Die Operation wurde ausgeführt nach der von Prof. Westhues angegebenen Methode.

Der Eingriff wurde so klein wie möglich ausgeführt. Von zwei kleinen seitlichen Inzisionen an der Außen- und Innenseite des Tibiakopfes wurde durch den Knochen in Form einer Schlinge ein Draht durch den von der Inzisionsstelle aus gebohrten Kanal geführt. Der Draht wurde unter leichter Extension angezogen und dann wurden die zwei kleinen seitlichen Zugänge wieder geschlossen.

Im Fall 6 handelt es sich um eine Absprengung des lateralen Condylus mit Dislokation nach unten. 14 Tage nach der Operation bekam der Pat. einen Gipsverband vom Fuß bis Mitte Oberschenkel. Das Resultat der Nachuntersuchung ist als gut zu bezeichnen.

Im Fall 12 handelt es sich um einen schweren Zertrümmerungsbruch des Tibiakopfes. Die Gelenkplatte war verbreitert.

Bei der Operation wurde der Draht etwas zu tief gelegt. Dadurch konnten die Bruchstücke nicht genügend zusammengezogen werden. Bei der sehr adipösen Frau war das Operieren an sich erschwert. Weiter störte eine langwierige Thrombophlebitis den Heilverlauf. Dies erklärt das mäßige Resultat der Nachuntersuchung. Die Frau ist aber doch wieder soweit hergestellt, daß sie ihrem Beruf nachkommen kann.

Im Fall 14 handelt es sich ebenfalls um einen Zertrümmerungsbruch des Tibiakopfes. Nach der Operation wurde sofort ein Gipsverband angelegt. Die Nachuntersuchung nach 15 Monaten ergab ein sehr gutes Resultat. Röntgenaufnahme zeigt einen in idealer Stellung geheilten Bruch. Pat. arbeitet als Fürsorgerin und muß viel zu Fuß gehen. Dabei hat sie keinerlei Beschwerden.

Im Falle 15 handelt es sich um einen Querbruch im Bereich des Tibiakopfes. Letzterer war sehr stark verbreitert. Nach der Operation wurde ebenfalls ein Gips-

verband angelegt. Dieser wurde nach 11 Tagen abgenommen, und mit Bewegungsübungen begonnen. Pat. mußte seinen Beruf wechseln. Beim Gehen auf unebenem Boden ist er sehr unsicher, Lasten kann er nicht mehr tragen. Im letzten halben Jahr sei aber in seinem Zustand eine Besserung eingetreten. Er könne jetzt größere Strecken gehen, ohne mehr so stark zu ermüden.

Am Schluß möchte ich noch von einem neuen Fall (Fall 23) berichten, dessen Behandlung noch nicht abgeschlossen ist. Ich glaube, daß hier an Hand von Röntgenskizzen besonders schön zu zeigen ist, welch schöne Erfolge man erzielen kann, wenn man die einzelnen Behandlungarten kombiniert, und sie dem einzelnen Fall anpaßt.

Bei dem Fall handelt es sich um einen schweren Zertrümmerungsbruch des Tibiakopfes. Der Tibiakopf ist sehr stark verbreitert. Die Gelenkkontur ist um stark einen cm unterbrochen. Die Tibia steht in Subluxationsstellung. Das Fibulaköpfchen ist mitfrakturiert. Zuerst wurde das Bein für ein paar Tage ruhig gestellt und abgewartet, bis sich der Bluterguß zurückgebildet hatte. Dann wurde durch den Calcaneus eine Drahtextension gelegt, um die Subluxationsstellung und die Verbreiterung des Tibiakopfes zu beseitigen. In Evipannarkose wurde mit Hilfe einer Schraubenzwänge die Verbreiterung des Tibiakopfes weiter vermindert. Nach 18 Tagen wurde die Drahtextension abgenommen und ein Gipsverband angelegt. Dieser wurde nach weiteren 4 Wochen abgenommen. Pat. beginnt zur Zeit mit aktiven Bewegungsübungen. An Hand der beigefügten Röntgenskizzen kann man sich von dem sehr schönen Erfolg dieser Behandlung überzeugen. Von der Subluxationsstellung und der Verbreiterung des Tibiakopfes ist kaum mehr etwas zu sehen. Die Kallusbildung ist gut. Aus den Bewegungsübungen des Pat. konnte ich ersehen, daß auch sicherlich mit einem sehr guten funktionellen Ergebnis zu rechnen ist.

Zusammenfassend kann gesagt werden, daß man

vor allem versuchte, ein möglichst gutes anatomisches Resultat zu erzielen, weil nur dadurch — frühzeitige funktionelle Behandlung vorausgesetzt — auch eine gute Funktion gewährleistet wird.

Die heutige Einstellung zur Behandlung der Tibiakopffrakturen.

a) Konservative Behandlung: Die fixierende Behandlung mit dem Gipsverband wird fast überall an erster Stelle genannt (Böhler, Hultén, Kappis, Lexer, Magnus).

Vor Anlegung des Gipsverbandes muß versucht werden, eine möglichst gute Reposition der Bruchstücke zu erzielen.

Dies zu erreichen, werden verschiedene Methoden angegeben. Zuerst sollte die manuelle Reposition in Narkose versucht werden, weil hier die Gefahr der Nerven- und Hautschädigung so gut wie unmöglich ist. Wenn man so nicht zum Ziele kommt, kann man zu anderen Methoden, wie Kompressarium, Quengel, Schraubenzwänge u. a. Apparaten greifen. Hier muß aber größte Vorsicht walten, da hier leicht Schäden (Peronaeuslähmung, Hautschäden) gesetzt werden, wenn man das Instrument mit Gewalt anwendet oder zu lange liegen läßt.

Nach der knöchernen Konsolidation hat sofort eine energische Bewegungstherapie einzusetzen, um ein gutes funktionelles Ergebnis zu sichern.

b) Der Zugverband wird in manchen Fällen dem Gipsverband vorzuziehen sein, da er oft besser imstande ist, die Bruchstücke mit starker Verschiebung in richtiger Stellung zu halten. Beim Zug werden die Seitenbänder gespannt, und so können die Bruchstücke in der richtigen Stellung festgehalten werden. Im Streckverband kann die Stellung der Bruchenden sehr gut kontrolliert werden.

c) Die sofort nach dem Unfall einsetzende Behandlung mit Bewegungsübungen ist heute wieder umstritten. Goetze sagt, daß durch zu früh einsetzende Bewe-

gungsübungen der periostale Kallus und das periostale Blutgefäßsystem zerstört werden.

Böhler schreibt: Den Versteifungen nach den Gelenkbrüchen beugt man am besten vor, wenn man die verschobenen Bruchstücke auf das Genaueste einrichtet, und solange ruhigstellt, bis sie vollkommen knöchern miteinander verheilt sind. Zu früh einsetzende passive Bewegungen und Massage wirken schädlich. Er schreibt wörtlich: „Wenn man ein gebrochenes Gelenk genau einrichtet, und bis zum Festwerden ununterbrochen in guter Stellung festhält, und dabei das gebrochene Glied und den ganzen Körper gebrauchen läßt, erzielt man ein frei bewegliches Gelenk. Wenn man aber vom ersten Tage an massiert und passive Bewegungen macht, wird das Gelenk steif.

Lexer steht auf dem Standpunkt: Die richtige Lage der Bruchstücke muß durch Feststellung oder durch Extension in Verbänden erhalten werden, jedoch nicht, wie man das früher handhabte und lehrte, bis zur festen Konsolidation, sondern nur solange, bis die erste Kallusverklebung selbst zur Retention in guter Stellung genügt. Auch während der Zeit der Ruhigstellung soll, wenn sie über die zweite Woche hinausgeht, die Massagebehandlung geübt werden, was vor allem für Gelenkfrakturen gilt.

Daß Payer den Standpunkt vertritt, daß bei Gelenkbrüchen mit passiven Bewegungen begonnen werden müsse, solange die Bruchstücke noch nicht fest sind, habe ich erwähnt.

d) Die operative Behandlung: Die Mehrzahl der Autoren (Böhler, Goetze, Hultén, Kappis, Klapp, König, Lexer, Magnus) sind der Ansicht, daß die konservative Behandlung, wenn irgend möglich, der operativen vorzuziehen sei.

Böhler schreibt darüber: Die verhängnisvolle Neuerung in der Behandlung frischer Knochenbrüche ist die grundsätzliche operative Einrichtung derselben, besonders wenn sie von Ungeübten ohne entsprechende Indikation, bei schlechter Asepsis und mit mangelhaften Hilfsmitteln

ausgeführt wird, und das Fehlhalten der Bruchstücke durch rostende metallische Körper erfolgt.

Böhler legt dafür zahlenmäßige Beweise vor. Er veröffentlicht Statistiken, die die Unterschiede im Heilerfolg klar vor Augen führen. Gray-San Franzisko hat 34735 Fälle bearbeitet und gefunden, daß bei den operativ behandelten Unterschenkelbrüchen die Heildauer, Behandlungskosten und Renten ungefähr 50% höher waren, als bei den konservativ behandelten.

Auch Goetze vertritt den Standpunkt, einen Knochenbruch nur dann operativ anzugehen, wenn man anders nicht zum Ziele kommt. Er sagt: Die offene Osteosynthese darf nur zur Behandlung schwerer Mängel der Reposition und Retention angewendet werden. Aber auch diese Fassung der Indikation ist ungenügend. Die Feststellung dieser Mangelhaftigkeit der Reposition und Retention und die Indikation zur Osteosynthese muß sich genauer auf die engere Frage spezialisieren, welche Dislokation ungenügend beseitigt ist. Das Bestehen eines Teilmangels sollte nicht ohne weiteres die Operation indizieren, in der auch diejenigen Teilaufgaben unnötigerweise und unter Vergrößerung des Eingriffs operativ gelöst werden, die durch den ohnehin nachher notwendigen Gipsverband schon in genügendem Umfange erledigt werden.

Wenn schon operiert werden muß, dann soll der Zugang so klein wie möglich gewählt werden. Daneben soll auf äußerste Schonung des Periostes, des periostalen Kallus und den periostalen Blutgefäßsystems geachtet werden.

Mit diesen Ausführungen soll aber nicht gesagt sein, daß die operative Behandlung vollkommen zu verwerfen sei. Es gibt Fälle, wo ein Fragment völlig abgelöst im Kniegelenk liegt, und eine Reposition auf konservativem Wege unmöglich ist. Daß hier dann die Operation nicht zu umgehen ist, ist selbstverständlich.

Ergebnisse.

Wenn wir eine um die Jahrhundertwende geschriebene Veröffentlichung über Tibiakopffrakturen lesen, so werden wir immer wieder auf die sehr schweren Spätfolgen dieser Brüche aufmerksam gemacht. Ja sogar die Prognose quoad vitam galt für schlecht. So ergeben sich in Heydenreichs Material (nach Richard) unter 20 Fällen 10 Todesfälle und drei Amputationen. Die Prognose quoad functionem bezeichnete man als pessima.

Das Bild hat sich in den letzten 10 Jahren wesentlich geändert. Grund dafür mag einerseits die Einführung des Röntgenlichtes sein. Damals wurden eben nur die schwereren Fälle erkannt. Die Röntgenlichtuntersuchung ermöglicht es nunmehr, auch die mittelschweren und leichteren Fälle zu diagnostizieren, die an und für sich eine bessere Prognose haben.

Andererseits ist die Behandlungsweise und Technik verbessert worden. Man hat festgestellt, daß es widersinnig ist, wenn man bei der Behandlung schematisch vorgeht, wie man das eben früher getan hat.

Ergebnisse über gute anatomische Stellung mit sehr gutem funktionellen Ergebnis wurden in den letzten 10 Jahren mehrfach veröffentlicht.

Hultén veröffentlicht das Ergebnis von 43 nachuntersuchten Tibiakopffrakturen, die alle konservativ behandelt wurden. Er schreibt: Die Nachuntersuchungen ergaben bessere Resultate, als nach dem Schrifttum erwartet wurde. Selbst von bicondylären Spaltbrüchen waren von 10 nachuntersuchten Fällen nur 2 Invalide (Schlottergelenk). Zwischen Exostosenwällen um die Gelenkfläche und funktionellen Beschwerden bestand keine Parallelität. Ein Stiedascher Begleitschatten fand sich bei sieben nachuntersuchten Fällen.

König Leipzig, veröffentlicht das Ergebnis von 25 Nachuntersuchungen. Behandelt wurden sämtliche Fälle konservativ. Er fand sechsmal leichtes Wackelgelenk, siebenmal Valgusstellung, sechsmal deutliche Muskelatro-

phie und sechsmal arthritische Veränderungen. Die subjektiven Beschwerden waren recht gering.

Von Kappis wurden 35 von ihm behandelte Fälle einer Nachuntersuchung unterzogen. Er stellte fest, daß arthritische Veränderungen und Deformierungen oftmals nicht im Einklang mit den subjektiven Beschwerden und dem funktionellen Ergebnis in Einklang standen. Letzteres insbesondere war häufig besser als nach dem Röntgenbefund und dem Alter zu erwarten war.

Denecke berichtet von 13 Fällen, die teils konservativ, teils wie schon erwähnt, operativ behandelt wurden. Er berichtet, daß 9 Fälle bei der Entlassung bezw. bei der Nachuntersuchung ein gutes bis hervorragendes anatomisches und funktionelles Ergebnis zu verzeichnen hatten.

Syller, Nürnberg, veröffentlicht das Ergebnis von 5 nachuntersuchten Fällen. Bei diesen wurde der hochreichende Gipsverband und Zugverband für 8 Wochen liegen gelassen. Belastung erst nach 14 bis 15 Wochen. Das Ergebnis war in vier Fällen sowohl in Hinsicht auf die Stellung als auch funktionell sehr gut.

Von den 23 Tibiakopffrakturen unserer Klinik wurden 18 einer Nachuntersuchung unterzogen.

In 3 Fällen bekam ich wegen zu weiter Entfernung von den Patienten schriftlichen Bescheid über ihren jetzigen Befund.

2 Patienten waren schon verstorben, aber auch hier konnte ich von den Angehörigen erfahren, daß das Ergebnis der Behandlung ein sehr gutes war.

In 2 Fällen (12 und 16) ist das Resultat der Nachuntersuchung als mäßig zu bezeichnen. Der Grund ist im Fall 12 der, daß sich der Patient nicht zur Operation entschließen konnte, die ihm dringend angeraten wurde. Im Fall 16 störte eine langwierige Thrombophlebitis am verletzten Bein den Heilverlauf. Außerdem wurde wie bereits erwähnt, bei der Operation der Draht zu tief gelegt.

17mal wurde in Bezug auf Stellung, als auch funk-

tionell ein sehr gutes Resultat erzielt, wie aus den Nachuntersuchungen zu ersehen ist.

Weitere Zahlen über Nachuntersuchungen anzuführen, erscheint mir müßig, weil sie doch nicht mehr besagen würden.

Allgemein kann man sagen, daß sich die Resultate gegenüber früher wesentlich verbessert haben. Der Hauptgrund mag darin liegen, daß man bei der Behandlung nicht mehr schematisch vorgeht. Man hat gelernt, die Behandlungsarten dem einzelnen Fall anzupassen, wie auch die Kombination der einzelnen Methoden anzuwenden.

Krankengeschichten und Nachuntersuchungen.

Fall 1. D., Joseph, Erdarbeiter, 62 Jahre.

Am 15. 3. 1929 erhielt er von einem Pferd einen Hufschlag gegen das rechte Kniegelenk.

Befund: Schwellung des rechten Kniegelenks, Bewegungen im rechten Kniegelenk nicht möglich.

Rö.-Aufnahme: Spaltbruch des lateralen Tibiakondylus, ohne wesentliche Dislokation.

18. 3. Gipsverband bis zur Glutaealfalte, wird nach Hause entlassen.

Gipsabnahme nach vier Wochen. Bekommt für weitere 4 Wochen einen Gehgips.

Nachuntersuchung am 5. 7. 38: Die Maße sind an beiden unteren Extremitäten gleich. Keine abnorme Beweglichkeit im rechten Kniegelenk. Am Gang ist nichts besonderes zu merken. Patient gibt an, daß er im rechten Bein rascher ermüdet. Sonst keine Beschwerden. Der 62 Jahre alte Mann arbeitet täglich 8 Stunden als Bauarbeiter und versieht nebenher noch seine kleine Landwirtschaft.

Das Röntgenbild zeigt einen in idealer Stellung geheilten Bruch.

Fall 2. R., Georg, Landwirt, 32 Jahre.

Am 1. 8. Sturz von der Scheune, etwa $4^1/_2$ m tief.

Konnte nicht mehr stehen. Schmerzen und Schwellung im rechten Kniegelenk, Bewegung unmöglich.

Rö.-Aufnahme: Absprengung des lateralen und medialen Tibiakondylus, Fraktur des Fibulaköpfchens, geringe Verbreiterung des Tibiakopfes.

12. 4. Gips vom Fuß bis zur Glutaealfalte. Abnahme des Gipsverbandes nach 6 Wochen, Streifgazeverband, Rö.-Bild zeigt gute Kallusbildung.

Schriftlicher Bescheid des Patienten vom 4. 7. 38: Keine Schwellung im rechten Kniegelenk, Streckung und Beugung im rechten Kniegelenk sind vollständig. Der Gang sei normal. Beim Gehen auf dem Sturzacker sei er noch unsicher. Sonst könne er aber seinen landwirtschaftlichen Arbeiten wie früher nachkommen.

Fall 3. M. Georg, städt. Arbeiter, 35 Jahre.

Patient stieß am 14. 12. 32 mit einem Motorradfahrer zusammen. Ueber den Vorgang kann er nichts Genaueres angeben. Er konnte sofort nicht mehr auf dem linken Bein stehen. Wurde nach dem Unfall von der Sanitätskolonne sofort in die Klinik eingeliefert.

Lokalbefund: Das linke Bein ist stark angeschwollen. Die Kniegelenksgegend ist sehr stark druckempfindlich. Erguß im linken Kniegelenk. Beugung und Streckung unmöglich.

Therapie: Kompressionsverband um das linke Kniegelenk. Lagerung auf einer Volkmann'schen Schiene.

15. 12. Röntgenaufnahme: Spaltbruch des lateralen Kondylus ohne wesentliche Dislokalisation. Das Fibulaköpfchen ist mitfrakturiert. Das Bein wird auf eine Rollschiene gelegt, auf der der Pat. sofort mit den passiven Bewegungen beginnt.

26. 1. Oberschenkelgips.

4. 2. Wird nach Hause entlassen.

6. 3. Gipsabnahme.

Das linke Bein ist noch leicht verdickt. Aktive Beugung bis zu 150 Grad.

7. 3. Gute Kallusbildung. Auf dem Röntgenbild keine Dislokation zu sehen.

18. 3. Pat. wird mit Zinkleim entlassen.

Patient starb im Mai 1937 an den Folgen einer Lungentuberkulose. Von der Frau des Patienten konnte ich erfahren, daß M. 4 Wochen nach Entlassung seine Arbeit wieder aufnahm. Er habe nach wie vor seine schwere Arbeit leisten können, die darin bestand, schwere Müll-eimer auf ein Fuhrwerk zu heben.

Fall 4. M. Herbert, Mechaniker, 19 Jahre.

29. 8. 31 Motorradunfall. Pat. rannte gegen einen in die Fahrbahn ragenden Pfosten. Er sei mit dem linken Knie dagegen gestoßen. Er konnte nicht mehr auf dem linken Bein stehen. Wird von der Sanitätskolonne in die Klinik gebracht.

Röntgenbefund: Absprengung des lateralen Kondylus ohne Dislokation. Der Bruchspalt beginnt an der Emin. Intercondyloidea und geht 10 cm in den Tibiaschaft.

Therapie: Zinkleim mit Extension. Lagerung auf eine Braun'sche Schiene nach Goetze.

15. 9. Beckengips.

16. 9. Wird in häusliche Pflege entlassen.

29. 9. Neuer Beckengips.

12. 10. Kommt zum Verbandwechsel. Erguß im linken Kniegelenk. Punktion von 60 ccm Flüssigkeit.

19. 10. Gehgips.

19. 11. Verbandwechsel. Schlottergelenk, Steifgaze.

Nachuntersuchung am 20. 12. 37.

Maße sind rechts wie links.

Keinerlei Beschwerden mehr, steht den ganzen Tag am Schraubstock. Beugung und Streckung im linken Kniegelenk vollständig. — Keine abnorme Beweglichkeit im linken Kniegelenk. Der Gang ist frei und ohne Beschwerden.

Fall 5. Bl., Babette, Hausfrau, 34 Jahre.

Stürzte vom Fahrrad, konnte nicht mehr auf dem

linken Bein stehen. Wurde daheim 4 Wochen lang vom Hausarzt mit Umschlägen und Jodeinreibungen behandelt. Da daraufhin keinerlei Besserung eintrat, wurde sie auf dringenden eigenen Wunsch in die Klinik überwiesen.

Röntgenaufnahme am 18. 11. 32: Absprengung des medialen Kondylus, ohne Dislokation. Frakturlinie reicht in das Gelenk.

Therapie: Zinkleimverband mit Extension auf Gleitschiene. Sofort passive Bewegungsübungen.

12. 2. 33 Pat. wird entlassen.

Nachuntersuchung am 7. 11. 37:

Maße: Glutaealfalte	rechts	65,1	links	64,6
dünnster Oberschenkelumfang	„	46	„	46,3
Knie	„	46,8	„	46,7
Wade	„	39,5	„	40,2
Fessel	„	25	„	25,3

Streckung und Beugung im verletzten Kniegelenk vollständig. Keine abnorme Beweglichkeit.

Beim Treppensteigen habe Patientin noch leichte Beschwerden. Ebenso beim Gehen auf unebenem Boden.

Pat. gibt an, daß sie mit ihrem heutigen Zustand sehr zufrieden sei. Sie kann alle häuslichen Arbeiten selbst verrichten.

Am Gang ist nichts Auffälliges zu bemerken.

Fall 6. Kr. Georg, Zimmermann, 21 Jahre.

Am 18. 6. 33 sprang dem Pat. beim Fußballspiel ein Spieler auf die Außenseite des schräg gestellten Beines. Sofort sehr starke Schmerzen. Da das Kniegelenk bis zum nächsten Tage sehr stark anschwillt, wird der Hausarzt gerufen. Dieser weist Pat. sofort in die Klinik ein.

19. 6. Röntgenaufnahme: Absprengung des lateralen Kondylus mit Dislokation in Niveau der Gelenkfläche nach abwärts.

28. 6. Operation. Von 2 kleinen seitlichen Inzisionen an der Außen- und Innenseite des Tibiacondylus wird durch den Knochen in Form einer Schlinge ein Draht durch

den gebohrten Kanal geführt. Unter leichter Extension wird der Draht angezogen und die Wunde geschlossen. Im weiteren Verlauf Heißluft und Massage.

12. 7. Pat. bekommt einen Gehgips.

Nachuntersuchung am 6. 12. 37.

Pat. muß wegen des Unfalls seinen Beruf wechseln. Er konnte keine Balken mehr tragen. Als Hilfsarbeiter bekam er leichtere Arbeit.

Seit 1 Jahr verbüßt Kr. eine Freiheitsstrafe. Seine Beschwerden haben sich in letzter Zeit wesentlich gebessert. Er arbeitet als Häftling in der mech. Werkstätte und muß den ganzen Tag am Schraubstock stehen.

Maße sind rechts wie links. Die Beugung im linken Kniegelenk ist nicht ganz vollständig. Streckung ist vollständig. Der Gang ist nicht behindert. Pat. gibt an, daß er bei Witterungswechsel noch sehr starke Schmerzen habe. Beim Gehen auf unebenem Boden sei er unsicher. Er würde auch viel rascher als früher ermüden. Bei den subjektiven Beschwerden, die er angibt, übertreibt er sicherlich, denn sie stehen nicht im Einklang mit dem objektiven Befund.

Fall 7. St., Anna, Hausfrau, 46 Jahre.

Am 20. 8. 33 stürzte die Pat. vom Fahrrad. Sofort sehr starke Schmerzen im rechten Kniegelenk. Pat. wurde am 21. 8. ins Krankenhaus eingeliefert.

Röntgenbefund: Absprengung des lateralen Condylus ohne wesentliche Dislokation.

Lagerung auf eine Schiene, bis zum Zurückgehen des Ergusses.

5. 9. Gehhülse.

7. 9. Wird nach Hause entlassen.

Abnahme nach 5 Wochen. Energische medico-mechanische Nachbehandlung. Gute Beweglichkeit. Pat. starb im Mai 1935 an einem Ca-Uteri.

Von den Angehörigen der Pat. konnte ich erfahren, daß Frau St. nach der Behandlung vollkommen beschwer-

defrei war und immer ihrer täglichen Arbeit als Hausfrau nach wie vor nachkommen konnte.

Fall 8. N., Martin, Schneider, 56 Jahre.

Pat. fuhr auf seinem Fahrrad. Ein ihm entgegenkommendes Motorrad streifte ihn und schlug ihn mit der Lenkstange gegen das linke Bein. Pat. konnte nicht mehr stehen. Wurde sofort in die Klinik eingeliefert.

Röntgenbild: Querfraktur der Tibia in Höhe der Tuberositas Tibiae. Starke Dislokation ad longitudinem et ad latus. Das Fibulaköpfchen ist mitfrakturiert.

Therapie: Drahtextension durch den Calcaneus. Diese wird nach 14 Tagen entfernt. Anlegen eines Beckengipses für 4 Wochen. Nachuntersuchung am 6. 11. 37.

Oberschenkel	rechts	links
größter Umfang	48,2	48
dünnster Umfang	36,2	36,1
Knie	36,7	36,5
Wade	32,5	32,4
Fessel	20,8	20,9

Leichte Varusstellung links.

Beugung und Streckung im linken Kniegelenk ist vollständig. Keine abnorme Beweglichkeit.

Wenn er ein paar Stunden im Schneidersitz auf seinem Tische sitze, bekomme er Schmerzen im linken Kniegelenk. Bei längerem Gehen würde er stark ermüden. Sein Zustand habe sich aber in den letzten Jahren stark gebessert. Der Gang ist noch etwas geschont.

Fall 9. A., Anna, Gärtnerin.

Am 30. 10. 33 verunglückte Pat. beim Arbeiten im Stall. Ein Kalb sprang ihr von hinten auf den Rücken. Pat. kam zu Fall. Konnte nicht mehr auf dem rechten Bein stehen. Wird in die Klinik gebracht.

Röntgenbefund: Absprengen des medialen Condylus ohne wesentliche Dislokation.

Das Bein wird bis zum Zurückgehen des Gelenkergusses auf eine Schiene gelagert.

Dann wird ein Beckengips angelegt.

29. 11. Mit Beckengips entlassen.

4. 1. 34 Gipsabnahme. Kontrollaufnahme: Stellung sehr gut, Kallus ausreichend.

6. 1. Klinische Beobachtung gibt keinen Anhaltspunkt für Beschwerden. Da das Mädchen wegen allzu weiter Entfernung nicht zu erreichen war, habe ich um eine Angabe des jetzigen Befundes gebeten. Bei der Pat. bestehen keine Beschwerden, sie arbeitet als Landschaftsgärtnerin.

Fall 10. Sp., Otfried, Student, 19 Jahre.

Stürzte beim Sport am 15. 11. 33 und verdrehte sich das rechte Bein.

Röntgenbefund: Kleine Absprengung an der Fibula und medial am Rande des Tibiakopfes ohne Dislokation. Da auf feuchte Verbände und Ruhigstellung der Erguß nicht resorbiert wurde, wurde am 21. 11. punktiert. Es entleert sich reichlich altes Blut.

Kompressionsverband und später Gehgips.

Pat. wird entlassen. Bei der Wiederaufnahme bekommt Pat. einen Zinkleimverband, mit dem er sehr gut gehen kann.

Sp. leistet seit Nov. 1937 seine zweijährige Dienstzeit ab. Diese Tatsache genügt, um ein gutes Resultat annehmen zu dürfen.

Fall 11. K., Heinrich, Maler, 30 Jahre.

Pat. verunglückte am 9. 6. durch Sturz vom Motorrad. Nähere Angaben über den Unfall konnte er nicht machen. Sofort starke Schmerzen im linken Kniegelenk. Wird mit dem Sanitätsauto in die Klinik eingeliefert.

11. 6. Röntgenaufnahme ergibt Abriß der Eminentia Intercondyloidea.

Therapie: Gipsverband.

17. 6. Entlassen zur Poliklinik.

25. 6. Stationäre Aufnahme.

Pat. hat neuerdings Schmerzen. Erguß im Kniegelenk. Punktion von 20 ccm Blut.

1. 7. Pat. wird entlassen.

Nachuntersuchung am 12. 1. 38. Beugung und Streckung im linken Kniegelenk vollständig. Keine abnorme Beweglichkeit im linken Kniegelenk. Der Gang ist ohne Beschwerden. Maße sind rechts wie links, Pat. hat keine Beschwerden mehr.

Fall 12. Zw., Dora, Hebamme, 56 Jahre.

Pat. war am 26. 3. mit ihrem Fahrrad unterwegs. Sie kam auf sandigem Boden ins Rutschen und stürzte zu Boden. Hatte sofort heftige Schmerzen im linken Kniegelenk. Konnte sofort nicht mehr gehen.

Wird noch am selben Tage in die Klinik eingeliefert. Röntgenbild ergibt einen schweren Zertrümmerungsbruch des Tibiakopfes mit beträchtlicher Verschiebung der Gelenkkonturen und Verbreiterung der Tibiatragplatte. Auch ist das Fibulaköpfchen mitfrakturiert. Subluxationsstellung.

Operation nach der von Prof. Westhues angegebenen Methode.

Beckengips.

Röntgenaufnahme: Die Verbreiterung des Tibiakopfes ist wesentlich geringer. Noch geringe Subluxationsstellung.

27. 4. Gips wird abgenommen. Beginn mit passiven Bewegungsübungen.

12. 5. Thrombophlebitis.

31. 7. Pat. wird entlassen.

Nachuntersuchung am 20. 5. 37.

Das Bein steht in deutlicher OBeinstellung. Geringe Antecurvation. Keine abnorme Beweglichkeit. Das Kniegelenk kann aktiv bis zu einem Winkel von 90 Grad gebeugt und bis zum einem Winkel von 175 Grad gestreckt werden. Pat. trägt einen Schienenhülsenapparat. Der Gang ist ohne Apparat stark hinkend.

Gesäßfalte	rechts	62	links	58
Oberschenkel, dünnster Umf.	„	55	„	54
Kniegelenk	„	58	„	56
Wade	„	38	„	37
Fessel	„	25	„	23

Die Röntgenaufnahme des linken Kniegelenks zeigte den schon beschriebenen Zertrümmerungsbruch des Tibiakopfes. Die knöcherne Konsolidation ist sicher erreicht. Es besteht sicher eine gewisse Inkongruenz des Gelenkspaltes. Der Tibiakopf ist verbreitert. Es besteht eine deutliche Abknickung im Sinne eines O-Beines.

Fall 13. W., Konrad, Bauer, 72 Jahre.

Wollte am 24. 4. 36 von einem Fuhrwerk herunterspringen. Er blieb dabei am Leitseil hängen und dabei ging ihm das Wagenrad über das rechte Bein. Konnte nicht mehr gehen, wird in die Klinik eingewiesen.

Röntgenbild: Querbruch des Tibiakopfes ohne wesentliche Dislokation.

Therapie: Lagerung auf eine Rollschiene. Seilzug zur passiven Bewegung.

2. 7. Entlassung nach Hause. Bewegungsmöglichkeit im rechten Kniegelenk nicht ganz vollständig.

Nachuntersuchung am 15. 10. 37.

Glutaealfalte	rechts	45	links	45,1
Dünnster Oberschenkelumfang	„	34,5	„	35,5
Knie	„	32,5	„	32,9
Wade	„	31,8	„	32,3
Fessel	„	21	„	21,2

Beugung und Streckung im rechten Kniegelenk vollständig, keine abnorme Beweglichkeit.

Der Mann gibt an, daß er sehr rasch ermüde und deshalb als Landwirt nicht mehr arbeiten könne.

Bei dieser Angabe ist aber sicher zu berücksichtigen, daß der Mann eine Herzinsuffizienz hat. Weiter hat er rechts einen über faustgroßen imponiblen Leistenbruch. Der Gang ist nicht behindert. Pat. ist aber der Meinung, daß sich der Zustand von Seiten des rechten Beines wesentlich gebessert habe.

Fall 14. R., Käthe, Fürsorgerin, 51 Jahre.

Stürzte am 20. 6. 36 vom Fahrrad. Konnte sofort

nicht mehr gehen. Wird noch am selben Tag in die Klinik eingeliefert.

Röntgenbefund: Abbruch des inneren und äußeren Condylus. Zwischen beiden war der Femurcondylus eingetrieben. Subluxationsstellung. Zunächst wurde das Bein ruhig gestellt, bis der Bluterguß zurückgegangen war.

29. 6. Operation nach der von Prof. Westhues angegebenen Methode. Beckengips.

20. 7. Der Gips wird abgenommen. Gute Kallusbildung, Bruchlinien werden undeutlich. Erneuter Gips.

18. 8. Gips wird abgenommen. Zinkleimverband.

10. 10. nach Hause entlassen. Knie völlig durchstreckbar. Beugung bis zu einem Winkel von 85 Grad.

Nachuntersuchung am 12. 12. 37.

Glutaealfalte	rechts	54	links	53,7
Dünnster Oberschenkelumfang	„	41	„	39,8
Knie	„	38	„	38
Wade	„	34,5	„	35,5
Fessel	„	20,5	„	21

Pat. trägt Einlagen, links starker Spreizfuß. Beugung und Streckung im linken Kniegelenk vollständig. Links ist ein leichtes Wackelgelenk angedeutet. Schubladenphänomen ist negativ. Die Konturen sind links noch etwas verstrichen.

Pat. hat beim Gehen keine Beschwerden. Pat. kann ihrem Beruf wieder voll und ganz nachkommen, bei dem sie viel zu Fuß gehen muß.

Fall 15. P., Fritz, Möbelpacker.

Am 30. 8. 36 wurde Pat. beim Schließen eines Möbelwagens, als er noch auf der Anlagetreppe stand, aus Unfug von 2 Kollegen mit der Anlegetreppe hochgehoben. Hierbei wurde er, als er sich mit den Armen gegen die Wagentüre stemmte, um nicht herunterzufallen, so zusammengedrückt, daß er im linken Unterschenkel unter dem Kniegelenk einen Knack verspürte. Konnte nicht mehr stehen, wurde sofort in die Klinik überführt.

Röntgenbefund: Querfraktur des Schienbeinkopfes und des Fibulaköpfchens. Geringe Verkürzung. Verbreiterung des Gelenkkopfes.

3. 9. Operatiou nach der von Prof. Westhues angegebenen Methode. Gipsverband.

14. 9. Gipsabnahme. Das Bein wird auf eine Volkmann'sche Schiene gelegt, Schlitten, Bewegungsübungen.

2. 10. der Schienbeinkopf hat sich verbreitert. Stellung besser als vor der Reposition.

3. 10. Zinkleimverband.

5. 10. Pat. soll aktiv üben.

Nachuntersuchung am 8. 12. 37.

Glutaealfalte	rechts	60,0	links	60,4
Dünnster Oberschenkelumfang	„	41	„	41,2
Knie	„	41,4	„	41,7
Wade	„	39,1	„	39,7
Fessel	„	22,2	„	22,2

Pat. kann als Möbelpacker nicht mehr arbeiten, weil er die schweren Lasten nicht mehr heben kann. Bei längerem Gehen würde er sehr rasch ermüden. Besonders schwer falle ihm das Treppensteigen.

Sein Zustand habe sich aber im letzten halben Jahr wesentlich gebessert. Kann jetzt ohne Stock gehen. Der Gang ist noch etwas geschont.

Streckung im linken Kniegelenk ist annähernd vollständig. Beugung bis zu einem Winkel von 100 Grad.

Abnorme Beweglichkeit im linken Kniegelenk ist nicht nachzuweisen. Keine Fehlstellung im Sinne einer Varus- oder Valgusstellung. Der Mann bekommt 30% Rente. Es handelt sich aber um keine Dauerrente, da noch mit einer Besserung zu rechnen ist.

Fall 16. W., Konrad, Bauer, 49 Jahre.

Am 10. 12. 36 habe er nach dem Kalben eine Kuh aufheben wollen. Diese sei ihm dabei gegen den linken Unterschenkel gefallen. Wurde sofort in die Klinik eingewiesen.

10. 12. Röntgenbefund: Abbruch des äußeren Tibiacondylus ohne wesentliche Dislokation. Außerdem noch weitere unsichere Frakturlinien im Bereich des Tibiakopfes.

18. 12. Nach Abschwellen des Knies, Anlegen eines ungepolsterten Gipses bis zur Glutaealfalte.

19. 12. Nach Hause entlassen. Soll in 3 Wochen zur medico-mechanischen Behandlung wiederkommen.

Nachuntersuchung am 5. 7. 37.

Das linke Kniegelenk erscheint noch leicht verdickt. Der linke Unterschenkel ist noch geschwollen.

Glutaealfalte	rechts	55,5	links	55,5
Dünnster Oberschenkelumfang	„	50	„	49
Knie	„	36	„	38
Wade	„	38	„	39
Fessel	„	21,5	„	23

Beide Kniegelenke können vollständig gebeugt und gestreckt werden. Im linken Kniegelenk leichtes Knacken. Keine abnorme Beweglichkeit. Keine Fehlstellung.

Beschwerden: Bei Witterungswechsel noch Schmerzen im linken Kniegelenk. Ebenso nach längeren Gehen. Beim Gehen auf dem Sturzacker sei er seit dem Unfall unsicher.

Rö.-Bild: Der laterale Tibiacondylus zeigt eine geringe Verschiebung nach oben und außen. Der abgesprengte Teil ist mit der Tibia fest verheilt.

Fall 17. Sch., Martin, Reisender, 30 Jahre.

Stürzte am 5. 1. 37 auf einer Dienstfahrt mit seinem Motorrad. Er sei auf einer schlüpfrigen Straße ins Rutschen gekommen und eine 2 m hohe Böschung hinuntergeschleudert worden. Mit dem linken Knie sei er heftig gegen die Lenkstange gestoßen. Konnte nicht mehr stehen. Starker Bluterguß im linken Kniegelenk. Wird vom Praktiker draußen behandelt. Punktion, Jodeinreibungen, elastische Binde.

9. 1. 37 Röntgenbefund: Absprengung des medialen Condylus ohne wesentliche Dislokation.

Starkes Wackelgelenk.

Sofort passive Bewegungsübungen.

22. 1. Pat. wird nach Anlegen eines Zinkleimverbandes bis zur Gesäßfalte nach Hause entlassen.

Nachuntersuchung am 24. 6. 37.

Gesäßfalte	rechts 61	links 59
Dünnster Oberschenkelumfang	„ 47	„ 47
Knie	„ 40	„ 40
Wade	„ 44	„ 41
Fessel	„ 24	„ 24

Röntgenaufnahme zeigt den Zustand einer ideal geheilten Fraktur.

Pat. gibt an, daß er bei der Arbeit sehr rasch ermüde. Beim Gehen habe er noch Schmerzen.

Pat. trägt einen Schienenhülsenapparat. Die Beweglichkeit im linken Kniegelenk ist nicht eingeschränkt. Kein Wackelgelenk, kein Schubladenphänomen.

Pat. bekommt eine Rente für den Unfall. Die Dauer für die Rente ist vorerst für ein Jahr festgesetzt.

Pat. gibt an, daß sich seine Beschwerden in letzter Zeit gebessert hätten. Mit einer weiteren Besserung ist sicher noch zu rechnen.

Fall 18. Gl., Konrad, Schreiner, 40 Jahre.

Wurde am 28. 2. 37 in vollständig betrunkenem Zustand in die Klinik eingeliefert. Kann keine Angaben über den Unfall machen.

1. 3. 37 Röntgenaufnahme: Querfraktur im Bereich der Tuberositas Tibiae. Das Fibulaköpfchen ist ebenfalls frakturiert.

3. 3. 37. In Lokalanaesthesie Anlegen einer Drahtextension durch den Calcaneus. Anhängen eines 10-Pfund-Gewichtes.

17. 3. 37. Abnahme der Extension. Anlegen eines Oberschenkelgipses.

18. 3. wird auf eigenen Wunsch in häusliche Pflege entlassen. Entfernt nach 8 Tagen gegen den ärztlichen Rat den Gipsverband.

Nachuntersuchung am 14. 12. 37.

Pat. war nach dem Unfall noch 8 Wochen zu Hause. Nahm dann die Arbeit als Schreiner wieder auf.

Pat. steht den ganzen Tag an der Hobelbank, dabei keinerlei Beschwerden.

Bei Witterungswechsel habe er im linken Kniegelenk Schmerzen. Streckung im rechten Kniegelenk ist vollständig. Beugung ist noch um ein weniges beschränkt. Keine abnorme Beweglichkeit im rechten Kniegelenk. Am Gang ist nichts besonderes zu bemerken.

Das Ergebnis ist trotz der unerlaubten Gipsabnahme als gut zu bezeichnen.

Gesäßfalte	rechts	49,1	links	48,9
Dünnster Oberschenkelumfang	„	33,5	„	34,2
Knie	„	34,2	„	34,8
Wade	„	32,4	„	32,6
Fessel	„	21,4	„	21,7

Fall 19. R., Michael, Bauer, 55 Jahre.

Am 8. 4. 37 schlug ihm beim Abschleppen von Langholz ein Pferd mit aller Wucht gegen den rechten Unterschenkel. Pat. fiel zu Boden und konnte nicht mehr gehen.

Rö.-Aufnahme: Zertrümmerungsbruch des lateralen Tibiakopfes. Der Tibiakopf ist verbreitert, die Gelenkkonturen sind um 0,5 cm unterbrochen.

Sehr starker Kniegelenkerguß.

16. 4. 37. Anlegen eines Oberschenkelgipses unter Anmodellierung des Tibiakopfes.

16. 4. 37. Da die Röntgenkontrolle eine ungenügende Stellung ergibt, wird dem Pat. die Operation angeraten, die er jedoch abschlägt.

Nachuntersuchung am 14. 1. 38.

Gesäßfalte	rechts	57,2	links	57,1
Dünnster Oberschenkelumfang	„	41,9	„	41,4
Knie	„	39,9	„	38,8
Wade	„	37,5	„	36,4
Fessel	„	23,2	„	22,8

Pat. kann nur mit dem Stock gehen. In seinem Beruf als Landwirt kann er nicht mehr tätig sein. Die Standfestigkeit im rechten Bein ist sehr stark eingeschränkt. Schon nach wenigen 100 m sei er so müde, daß er nicht mehr weiter gehen könne. Lastenheben sei bei der schlechten Standfestigkeit im rechten Bein unmöglich. Rechtes Bein: Leichte Valgusstellung, Wackelgelenk angedeutet. Beugung bis zu einem Winkel von 110 Grad möglich. Streckung nicht ganz vollständig. Der Gang ist stark hinkend. Am rechten Unterschenkel leichtes Oedem.

Fall 20. P., Paul, Kaufmann, 49 Jahre.

Pat. wurde am 8. 5. 37 von einem Motorrad angefahren. Ueber den Unfall weiß er nichts Genaues zu sagen. Wird vom Hausarzt sofort in die Klinik eingewiesen.

Röntgenbefund: Meiselförmige Absprengung des äußeren und inneren Tibiacondylus. Stufenbildung im Gelenk.

10. 5. Heftpflasterextension.

11. 5. Verbreiterung des Tibiakopfes wird in Narkose durch seitlichen Druck zu beheben gesucht. Röntgen-Kontrolle: Stellung gut, Verbreiterung sichtbar verringert.

15. 5. nochmalige Ausübung eines seitlichen Druckes zur Verminderung der Verbreiterung.

Kompressionsverband um das linke Kniegelenk mit Gummischwämmen.

18. 5. Pat. bekommt neben seinem Zugverband eine Rollschiene, um mit passiven Bewegungen beginnen zu können.

26. 6. Entlassung mit Gehgips.

27. 7. Wiederaufnahme zur medico-mechanischen Behandlung.

Nachuntersuchung am 5. 12. 37.

Pat. ermüdet beim Gehen sehr rasch. Wenn er das linke Bein durchstrecke, verspüre er starke Schmerzen. Beim Gehen auf unebenem Boden sei er unsicher. Trep-

pensteigen sei für ihn zur Zeit sehr beschwerlich. Lasten über 30 Pfund könne er nicht tragen.

Die Konturen des linken Kniegelenks seien noch etwas verstrichen. Beugung und Streckung sind beinahe vollständig. Der Gang ist noch etwas geschont.

Im linken Kniegelenk keine abnorme Beweglichkeit.

Pat. hat rechts und links einen starken Senkfuß. Trägt Einlagen.

Pat. gibt an, daß sich sein Zustand in den letzten 3 Monaten wesentlich gebessert habe.

Wenn man die kurze Zeit, die zwischen Unfall und Nachuntersuchung liegt, bedenkt, dann ist das Resultat der Nachuntersuchung als gut zu bezeichnen.

Fall 21. D., Anna, Hausfrau, 78 Jahre.

Pat. fiel am 16. 6. 37 beim Lindenblütenpflücken von einer 25 Stufen hohen Leiter auf die anderen Aeste eines Baumes. Dadurch wurde der Fall gehemmt. Von hier fiel sie auf die Erde. Konnte sofort nicht mehr gehen. Wird am selben Tag in die Klinik eingewiesen.

Röntgenaufnahme ergibt Querfraktur des Tibiakopfes in Höhe der Tuberositas tibiae, ohne wesentliche Dislokation. Verkalkter Meniscus.

Therapie: Zugverband.

Da der Zugverband schlecht vertragen wird, wird ein Unterschenkelgips angelegt.

27. 7. Fraktur noch nicht fest. Pat. bekommt einen neuen Gipsverband. Wird nach Hause entlassen.

27. 8. Gipsabnahme. Anlegen eines Zinkleimverbandes.

Fall 22. Br. Lorenz, Maurer, 58 Jahre.

Pat. wurde am 19. 6. 37 von einem Motorrad angefahren. Ueber den Vorgang weiß er nichts Bestimmtes anzugeben.

Röntgenaufnahme: Kompressionsbruch des lateralen Condylus. Zunächst Ruhigstellung.

21. 6. Zinkleimstreckverband. Lagerung auf eine Rollschiene. Täglich Bewegungsübungen.

6. 7. Abnahme des Zinkleimverbandes. Steifgazeverband.

31. 7. Pat. wird in häusliche Pflege entlassen.

Streckung im Kniegelenk: 170 Grad

Beugung : 100 Grad.

Gutachten vom 11. 10. 37.

Das Kniegelenk kann noch nicht vollständig gestreckt werden. Es fehlen noch ca. 10 Grad. Aktive Beugung bis zu einem Winkel von 90 Grad, passive bis zu einem Winkel von 100 Grad möglich. Keine abnorme Beweglichkeit. Bei Bewegungen hört man einzelne knackende Geräusche im Gelenk. Am verletzten Bein, am Unterschenkel Oedem. Beim Gehen noch Schmerzen.

Da die Nachuntersuchung schon ein Vierteljahr nach dem Unfall stattgefunden hat, ist mit einer Besserung des Zustandes noch zu rechnen.

Fall 23. Z., Hans, Verwaltungsinspektor, 36 Jahre.

Am 10. März 38 erlitt Pat. einen Radunfall. Ein Kind, das kurz vor ihm fuhr, sei plötzlich, ohne ein Zeichen zu geben, in eine linke Seitenstraße eingebogen, sodaß er mit ihm zusammenprallte. Dabei sei er angeblich auf das linke Knie gestürzt. Konnte nicht mehr aufstehen, wird sofort in die Klinik gebracht.

Lokalbefund: Die Umgebung des rechten Knies ist stark angeschwollen. Die Gelenkkonturen des rechten Kniegelenks sind vollständig verwaschen. Es besteht heftige Druckschmerzhaftigkeit im Bereich des rechten Tibiakopfes, die Fibula ist mitfrakturiert.

11. 3. 38. In Aethernarkose Anlegen einer Drahtextension durch den Calcaneus. Belastung mit 12 Pfund. Lagerung auf Braunsche Schiene.

16. 3. 38. Röntgenaufnahme: Stellung unverändert.

17. 3. 38. Kompression des Tibiakopfes in Evipannarkose. Anschließend Anlegen eines Gipsverbandes vom Fuß bis zur Glutaealfalte.

18. 3. 38. Die Verbreiterung des Tibiakopfes ist in

genügendem Maße vermindert, sodaß die medialen Gelenkflächen gut aufeinanderstehen.

25. 3. 38. Abnahme des Gipsverbandes. Anlegen einer Gipshülse.

29. 3. 38. Abnahme der Drahtextension.

2. 4. 38. Pat. wird mit der Gipshülse nach Hause entlassen.

22. 4. Abnahme der Gipshülse. Beginn mit passiven Bewegungsübungen.

Am Schlusse der Arbeit ist es mir eine angenehme Pflicht, Herrn Oberarzt Dr. med. Kurt Denecke für die freundliche Ueberlassung des Themas und die wertvollen Ratschläge herzlichst zu danken.

Literatur.

Adhurst: Ref. Zentralorgan für d. ges. Chir., Bd. 16 1921, S. 175.

André Trevés: (De l'abus des interventions chirurgicales dans le traitement des fractures). Zit. nach Zentr.Bl. f. Chir. 1924 Nr. 48.

Böhler, Lorenz: Die Technik der Knochenbruchbehandlung, Wien 1935 und 1937.

Broq und Panis: (Journal de Chir. Bd. 25 Nr. 4, 1925) Zit. nach Zentralorgan f. d. ges. Chir. 1925.

Championières: (Internationaler Chirurgenkongreß Moskau 1897) zit. nach Krabbel.

Denecke: Die Kondylenfrakturen der Tibia und ihre Behandlung. Diss. 1928.

Fuhrmann, Fritz, Walter: Ist bei Tibiakopffrakturen durch früheinsetzende Bewegungstherapie eine Besserung der Fragmentstellung zu erreichen? Diss. Leipzig 1935.

Goetze und Brackerts: Die hist. Unterschiede der subkutanen u. der operativen Frakturheilung. Arch. f. klin. Chir. 178, 565.

Gümbel: Die Brüche des Schienbeinkopfes. D. Zschr. f. Chir. 1910, Bd. 103.

Heydenreich: (Thèse de Paris) Zit. nach Gümbel.

Hofmann: Ref. Zentralorgan für die ges. Chir. Bd. 47 1929 S. 669.

Hultén, Olle: Ueber die indirekten Brüche des Tibiakopfes nebst Beitr. zur Röntgenol. d. Kniegelenks, Upsala 1929.

Kappis: Zentralbl. f. Chir. 1931, 194.

König: Zur Behandlung der Brüche im Schienbeinkopf. Zbl. f. Chir. 1928, H. 10.

Klapp: Weiterer Ausbau der Drahtextension. Zbl. f. Chir. 1927, H. 46.

Klapp und Rückert: Die Drahtextension 1937, S. 88—92.

Krabbel: Zur Frage der funktionellen Frakturbehandlung. Beitrag zur klin. Chir., 1922, Bd. CXXX, H. 3.

Lexer: Allgemeine Chirurgie, II. Bd.

— Die Richtigstellung der Schienbeingelenke durch Hebung mit Knochenkeilen. Zbl. Chirurgie 1932, 642.

Ludloff: (Mittelrhein. Chir. Verein 1926) Zit. nach Zbl. f. Chir. 1926 H. 16.

Lane und Lambotte: Zit. nach Schäfer. Zbl. f. Chir. 1924.

Magnus: Frakturen und Luxationen. Berlin 1933.

Meerwein: (D. Zeitschr. f. Chir., 1909, Bd. 102).

Petraschewskaja: (Ein Fall von Gelenkbruch des oberen Tibiaendes): Zit. nach Zbl. f. ges. Chir. 1925, Bd. 31.

Sonntag: Ueber die Frakturen am oberen Ende der Tibia. Beiträge zur klinischen Chirurgie. 1906 Bd. 50.

Soupault: (Journal de Chir., Bd. 18, Nr. 4) Zit. nach Zentralorgan f. d. ges. Chir., 1922, Bd. 15.

Tiegel: Ref. Zentralorgan f. d. ges. Chir. 1932, Bd. 58, S. 374.

Wagner: (Archiv für klin. Chir., Bd. 34).

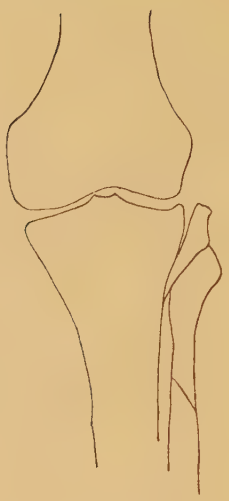

Fall 6. 19. VI. 33.
Therapie: Operation nach der von Prof. Westhues angegebenen Methode

Fall 6. 19. XII. 35.

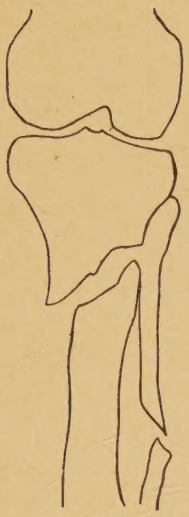

Fall 8. 17. X. 33.
Therapie: Drahtextension durch den Calcaneus. Entfernung der Extension nach 14 Tagen. Anschließend Gipsverband vom Fuß bis zur Gesäßfalte.

Fall 8. 27. IV. 35.

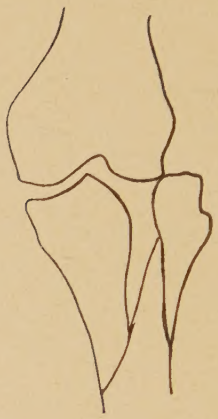

Fall 14. 29. VI. 36.
Therapie: Operation nach der von
Prof. Westhues angegebenen Methode

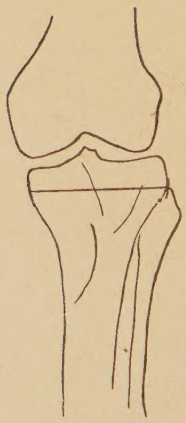

Fall 14. 8. VII. 36.

Fall 23. 10. III. 38.
Therapie: Drahtextension Gipsverband
Nach 5 Wochen Beginn mit passiven
Bewegungsübungen

Fall 23. 20. IV. 38.

Lebenslauf.

Am 24. April 1913 wurde ich als Sohn des Oberpostassistenten Ernst Weigle und seiner Ehefrau Maria geb. Rockenhäuser zu Schwäbisch-Gmünd geboren. 1921 bis 1924 besuchte ich die Volksschule in Schorndorf, 1924—33 die Oberrealschule zu Cannstadt, wo ich im Frühjahr 1933 die Reifeprüfung bestand.

Vom Wintersemester 1933 ab studierte ich vier Semester in Tübingen, anschließend 2 Semester in Heidelberg, wo ich die ärztliche Vorprüfung bestand. Die letzten fünf Semester war ich in Erlangen immatrikuliert und habe hier am 17. Mai 1939 das ärztliche Staatsexamen bestanden.